

心窩部痛を伴う右下腹部痛 「急性虫垂炎手術適応に関する考察」

徳之島徳洲会病院

中部徳洲会病院 2年次研修医 鈴木 遼

症例

15歳、女性 157cm 55.0kg

【既往歴】

平成26年3月 心窩部痛→右下腹部痛

1週間他院にて入院による抗生剤治療
で改善。

【内服】 なし

【主訴】 心窩部痛→右下腹部痛

症例

【現病歴】

受診2日前（2014/8/31）から心窩部痛が出現。
受診日（2014/9/2）の朝から右下腹部へ痛み
が移動してきた。

嘔気あり、嘔吐なし。下痢なし。

最終月経：8/14～8/20

妊娠の可能性なし。

症例

【身体所見】

腹部：平坦、柔

心窩部、右季肋部に圧痛なし

McBurney tenderness 著明

Tapping pain、筋性防御あり

Psoas sign なし

【来院時vital】

BT : 37.2°C BP : 114/62mmHg

HR : 85/min SpO₂ : 99%

症例

【血液検査】

GOT:17 IU/l GPT:14IU/l LDH:144IU/l

ALP:298IU/l γ -GTP:17IU/ml AMY:102IU/ml

TP:7.4g/dl Alb:4.5g/dl T-Bil:0.4mg/dl

BUN:13.1mg/dl Cre:0.7mg/dl

UA:5.4mg/dl Na:144.3mEq/l K:4.1mEq/l

Cl:108.1mEq/l Glu:104mg/dl

CRP : 1.77mg/dl WBC : 9900 μ l Hb:13.3g/dl

症例

【腹部造影CT】

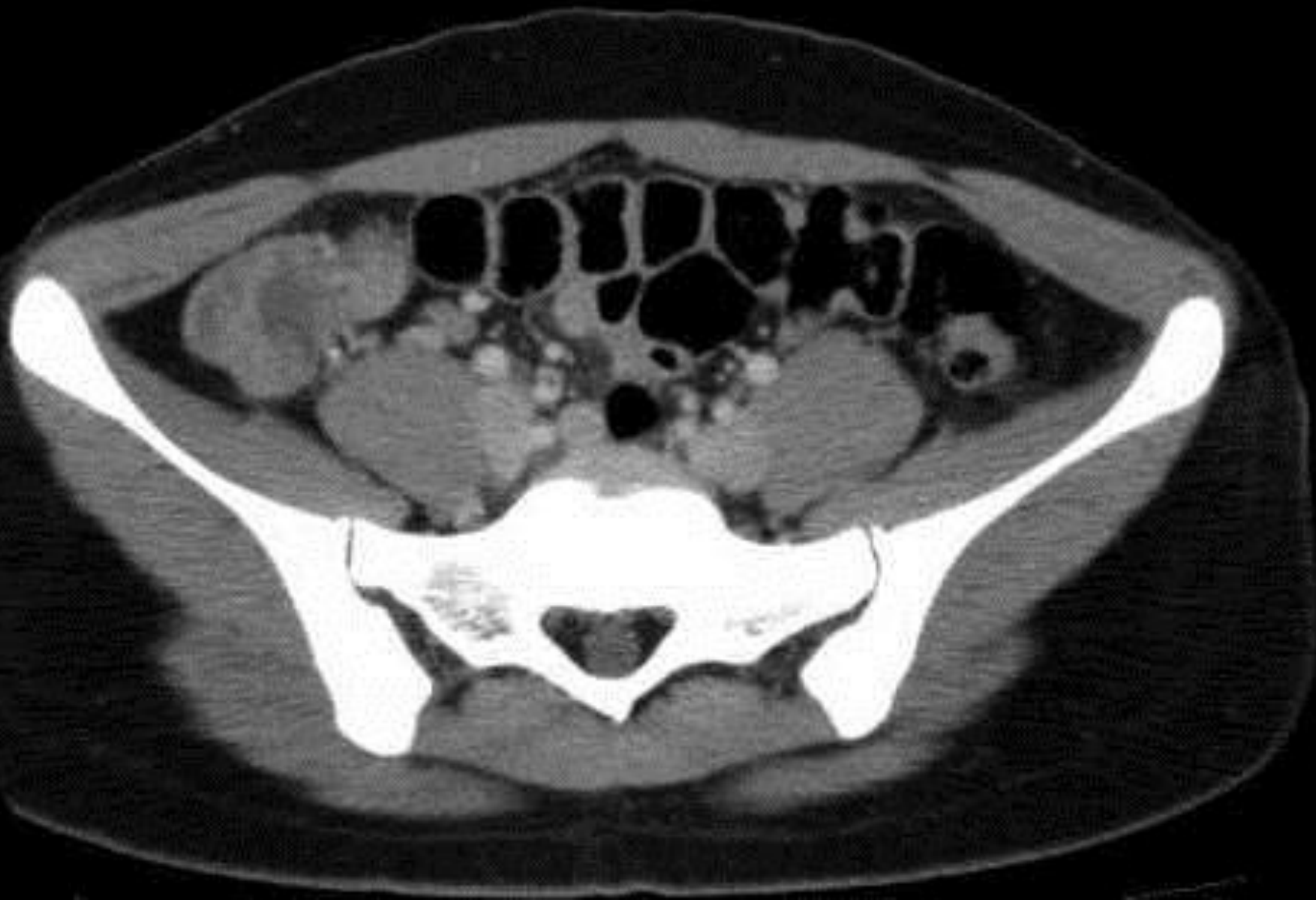虫垂の腫大と内部にガスを認める。

盲腸から上行結腸の壁肥厚あり。

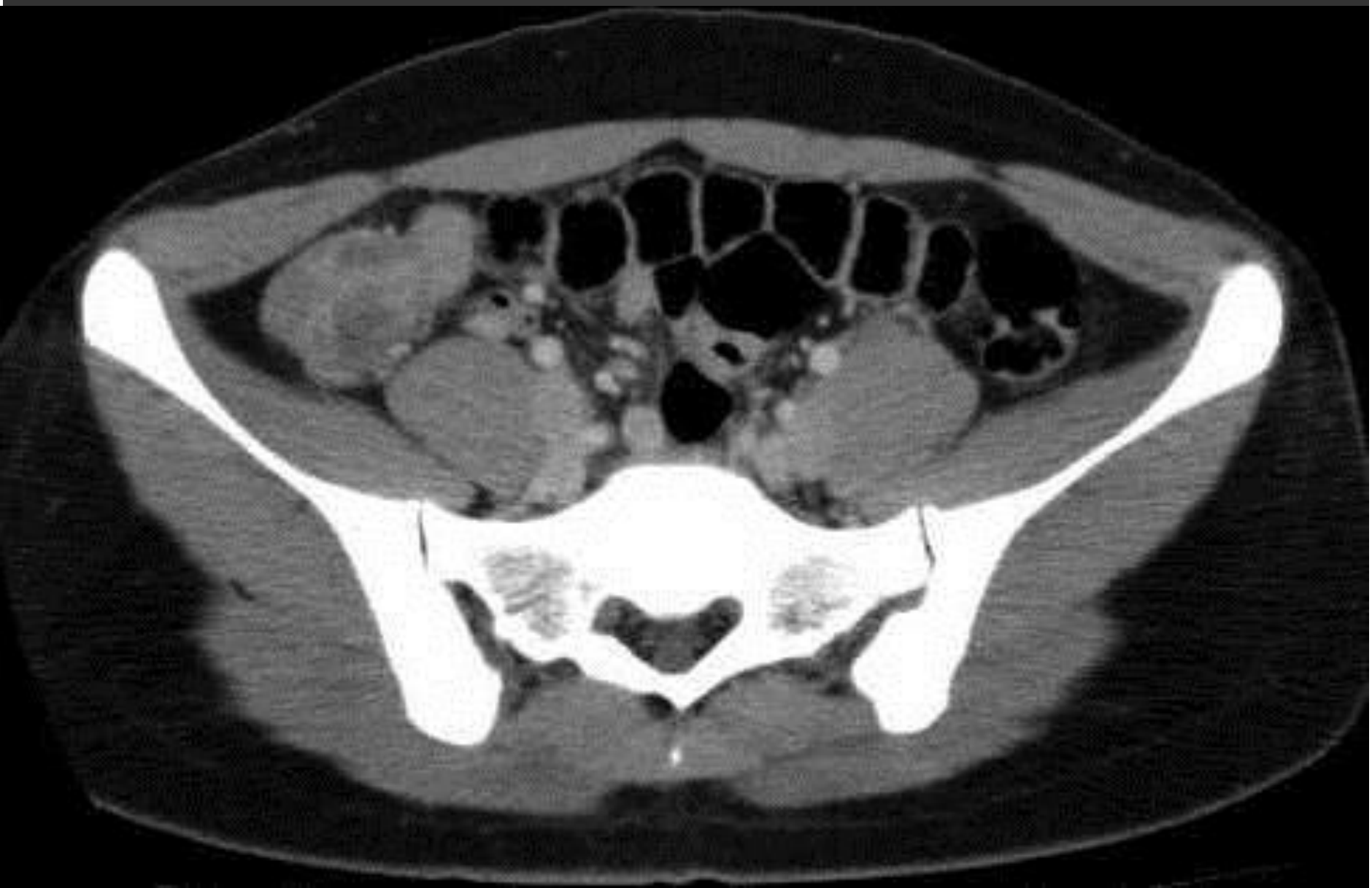周囲の脂肪織濃度上昇なし。

腹水はダグラス窩に少量貯留あり。

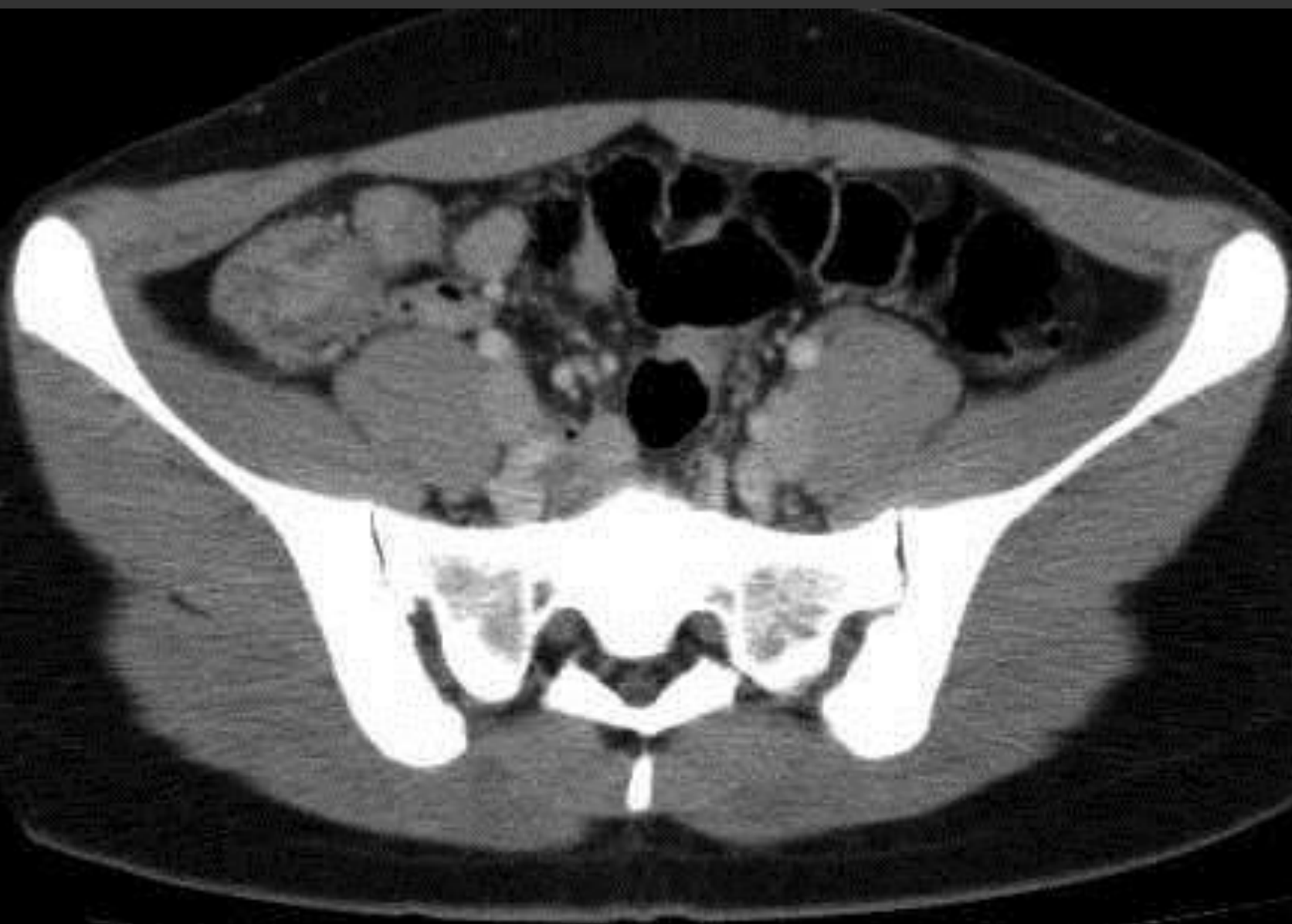
症例



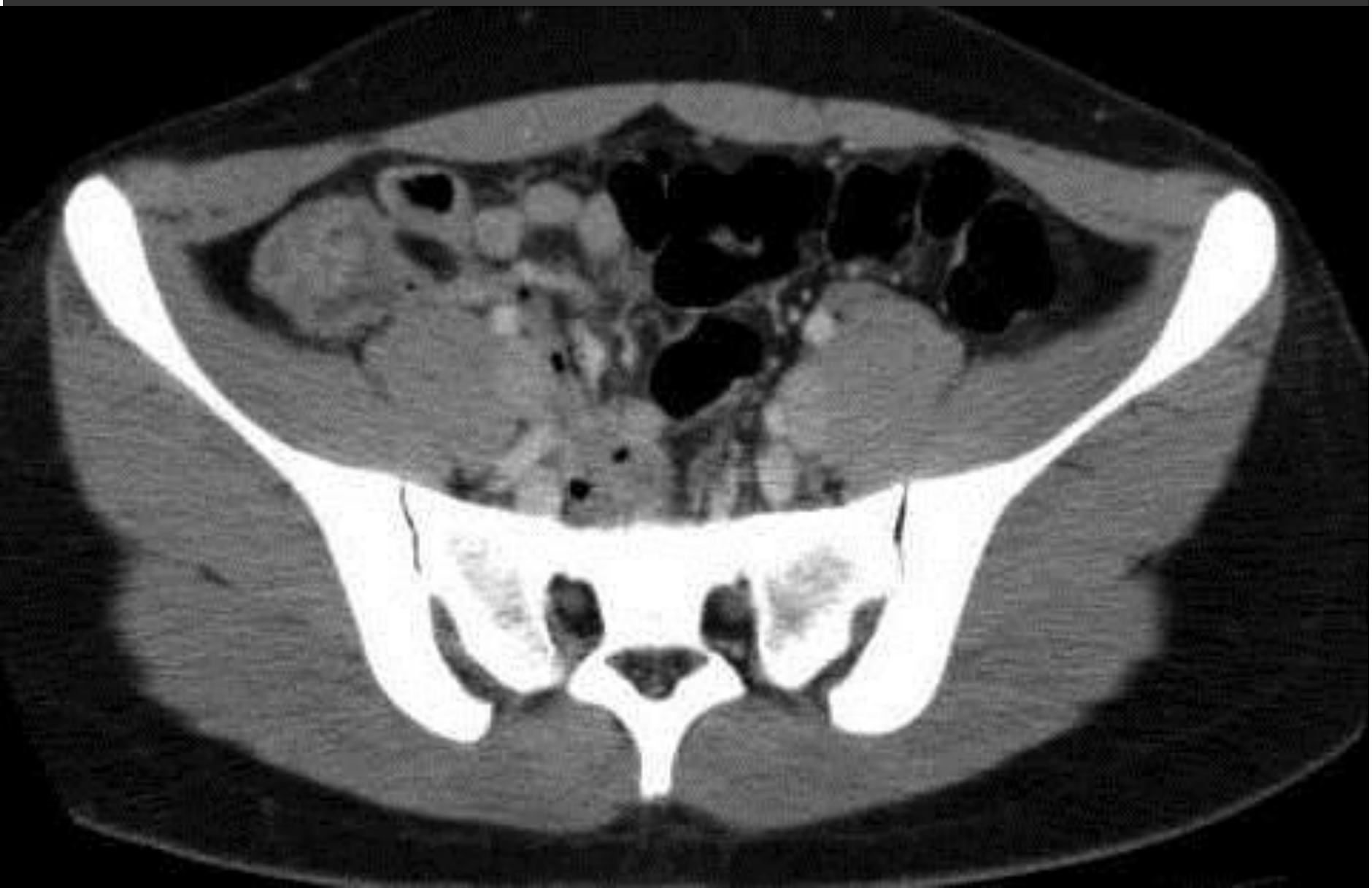症例



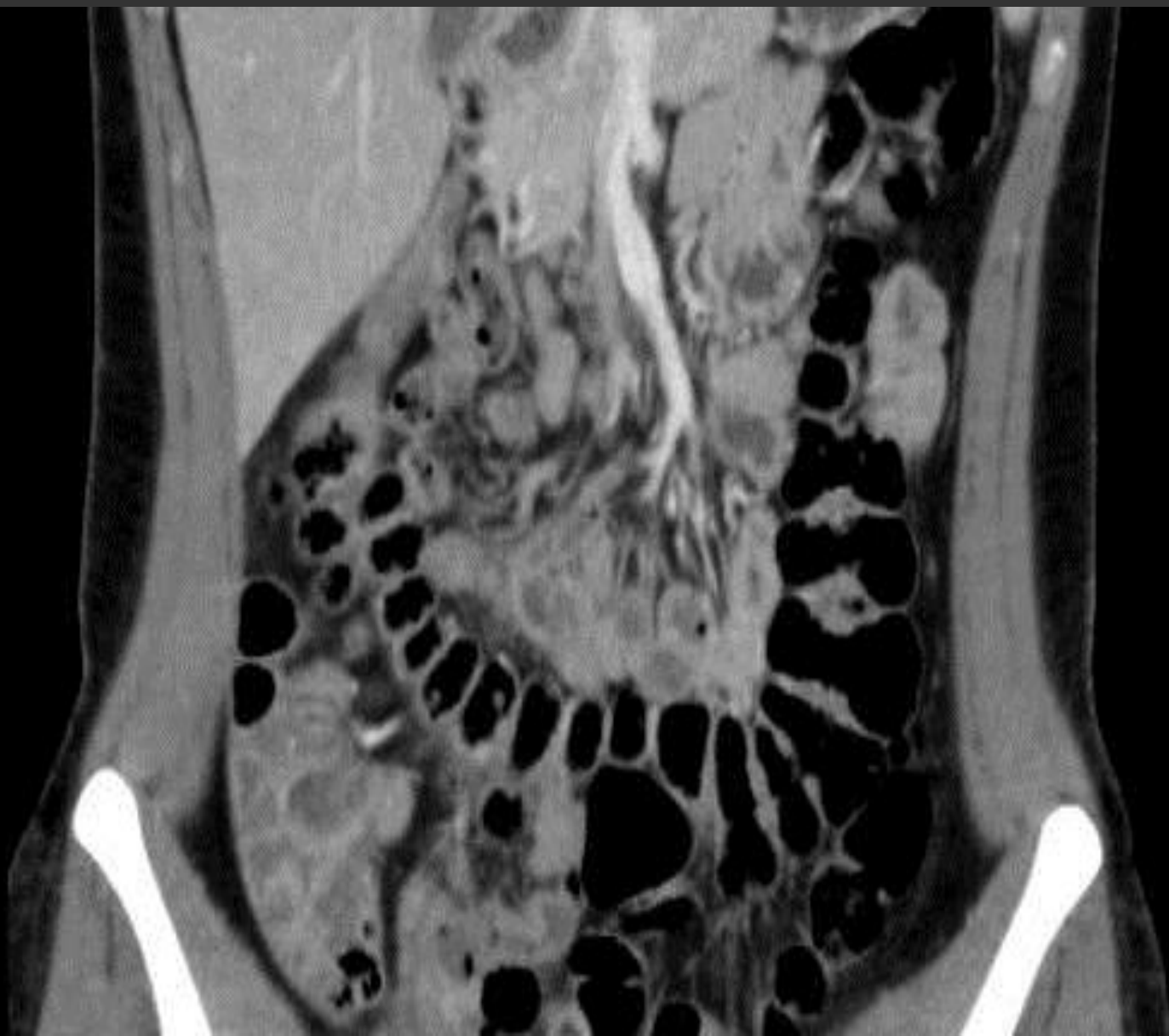症例



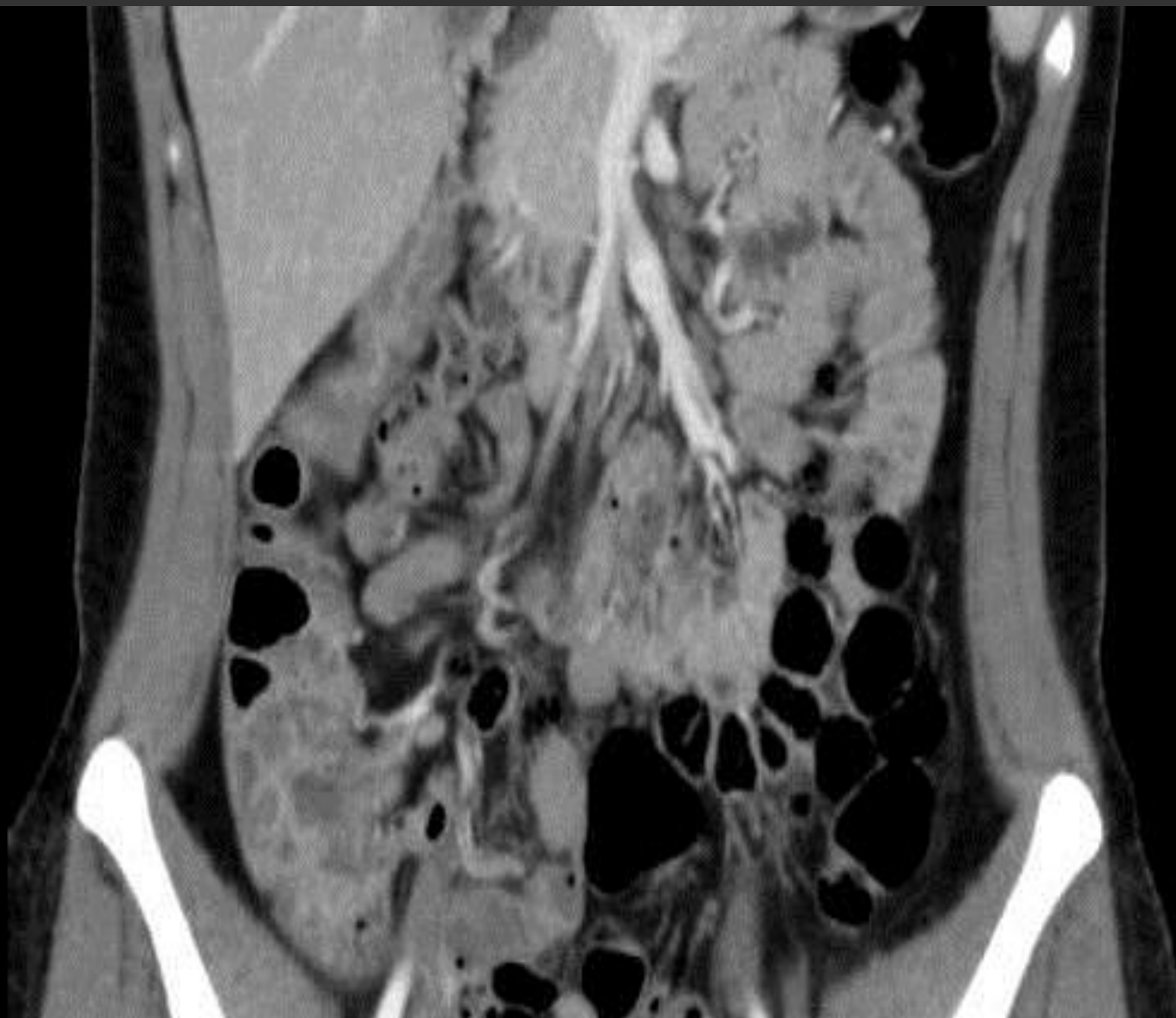症例



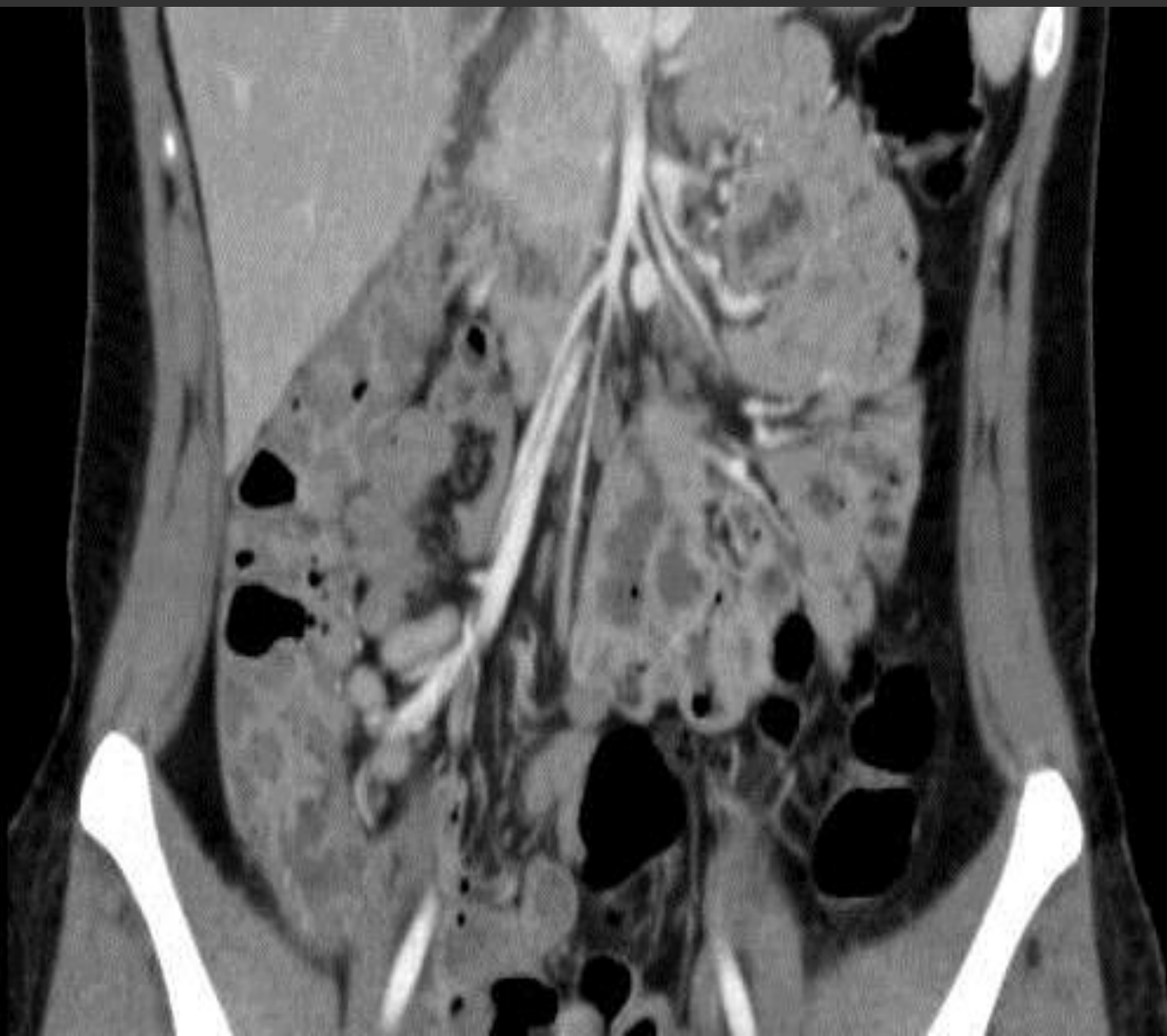症例



症例



症例



症例

【その後の経過】

2014/9/3、腹腔鏡下虫垂切除術施行

同 9/4、午後より食事再開

同 9/5、自宅退院

その後大きなトラブル無く経過、外来でのフォローも終了。

症例

【病理】

Appendix vermiformis : Minimal change

Appendix shows regenerative epithelium, enlarged lymph follicles with germinal center, and mild inflammatory cell infiltration.

No malignant foci.

症例

【便培養】

E.Coli（血清型O-161） 2+

シゲラ（赤痢菌）、サルモネラ、ビブリオ、カンピロバクターの発育を認めず。

症例

【本症例について考察】

- ・本症例について本当に手術が必要な症例であったか。
- ・鑑別診断は的確だったか。
 - 大腸憩室炎、終末回腸炎、腸間膜リンパ節炎、PID等の鑑別診断はしっかり否定できていたか。

「徳之島は、
すごい！」

おそらく日本最高の症例バリエーション・・・

おもしろ症例 ft.徳之島

【症例1】2歳9ヶ月 男児

主訴：発熱

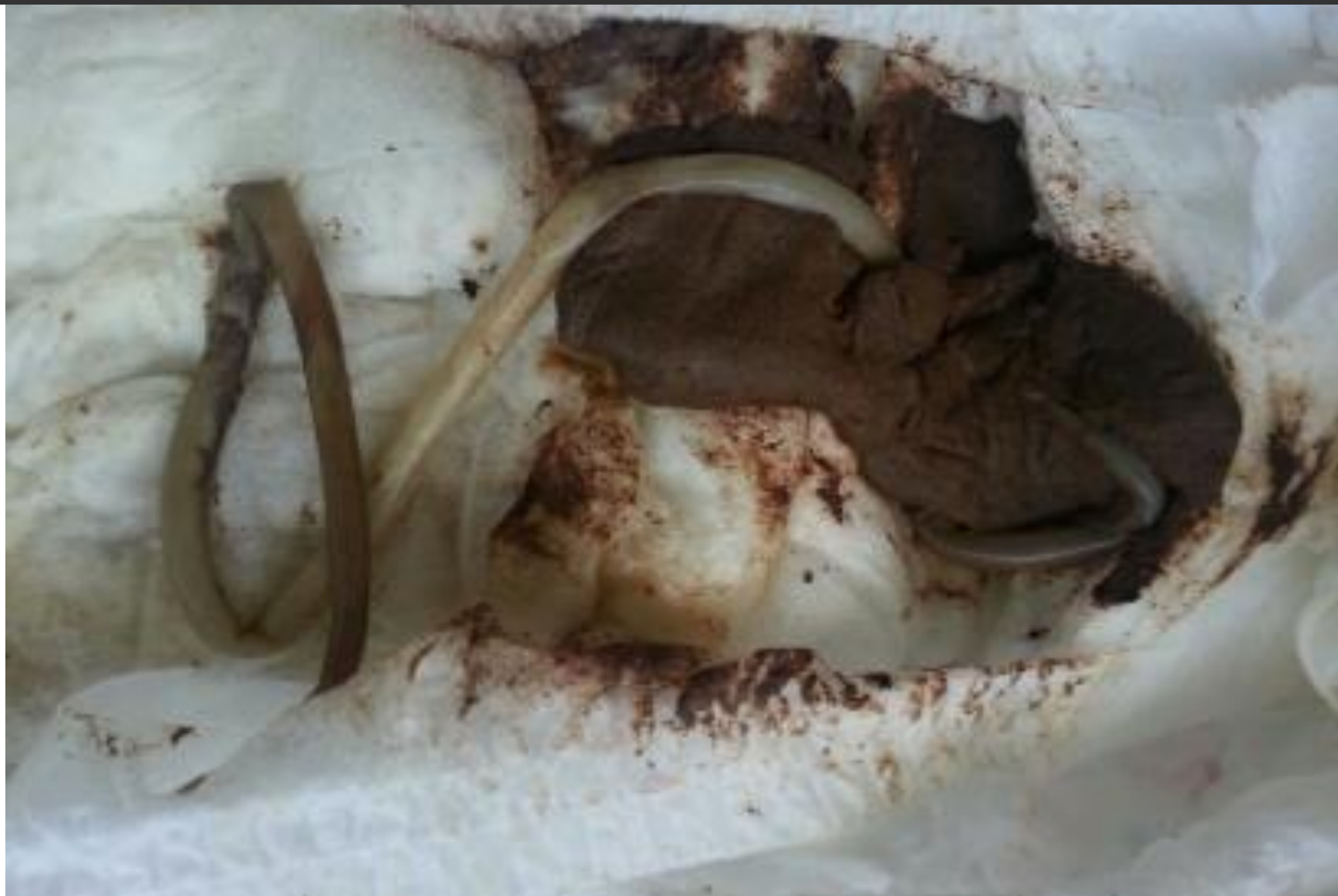母：「昨日肛門からミミズが出たよ、でもなんか熱出てるからなんとかしてよ。」

現病歴：受診3日前から発熱、様子を見ていたが改善せず外来受診。受診前日におむつ交換時便中に長さ約30cmの寄生虫体と思われる虫体を見つけた。

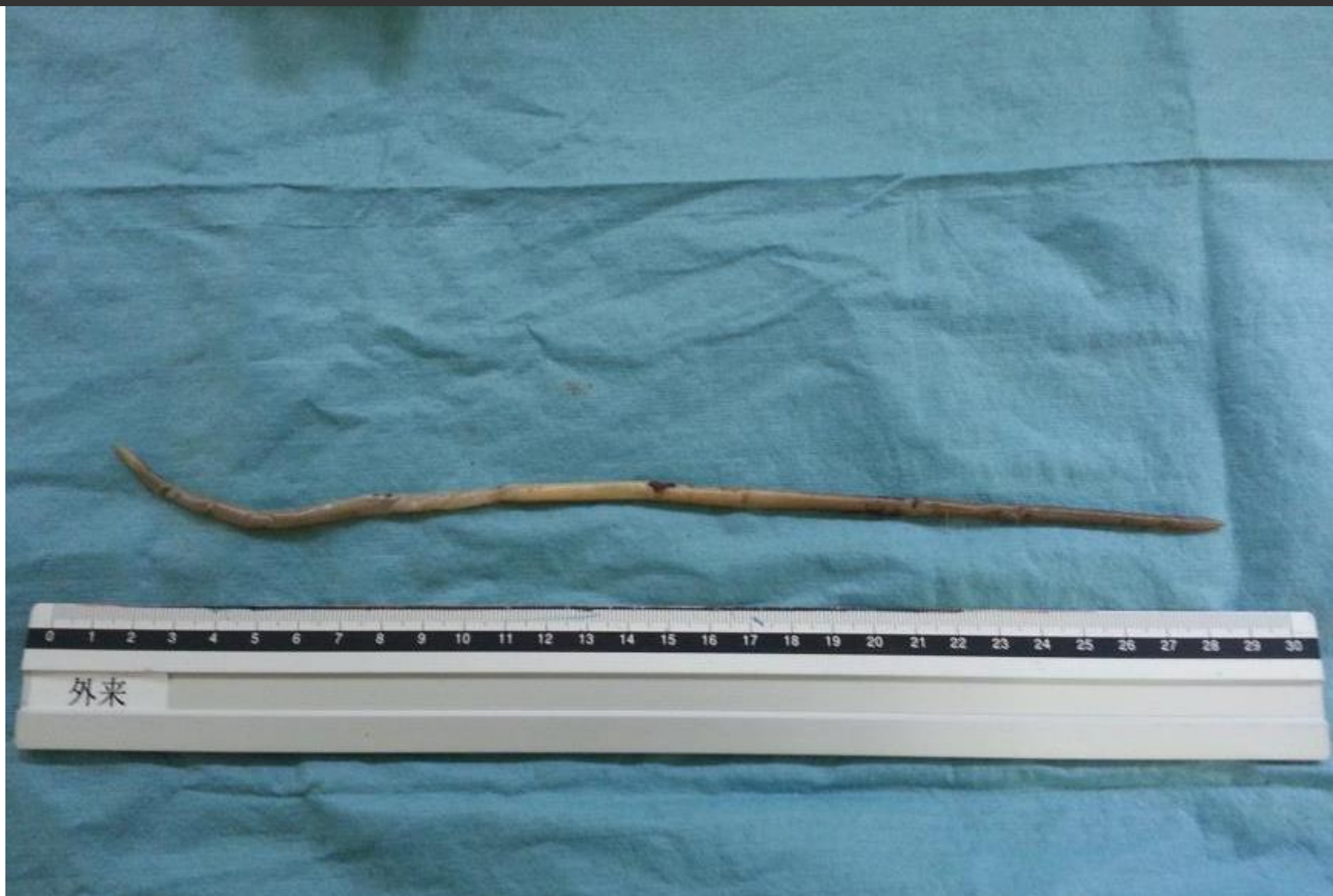母の次の言葉・・・（スマホの虫体写真見せながら・・・）

母：「これ（虫体）はどうでもいいの！耳から出てこなければ死なないの！熱が39℃出てるでしょ！」

おもしろ症例 ft.徳之島



おもしろ症例 ft.徳之島



おもしろ症例 ft.徳之島

【症例2】 29歳 男性 徳之島徳洲会病院研修中の医師

主訴：交通外傷

医師：「直進中、突然前輪が滑った？

一瞬ハンドルをとられ・・・」

現病歴：エアバッグは、どんな風に膨らむのかを知った。

医師：意識清明。

頸部痛など、身体的明らかな外傷一切なし。

元気。無傷。なぜ？

翌日当直！業務に支障なし。

おもしろ症例 ft.徳之島



おもしろ症例 ft.徳之島

